1905
Harvard University Library
OCT
30
1905

Ueber das

# Verhalten der Reflexe bei Tabes dorsalis.

## Inaugural-Dissertation

zur

**Erlangung der Doktorwürde**

der

**hohen medizinischen Fakultät**

der

Kgl. bayer. Friedrich-Alexanders-Universität Erlangen

vorgelegt von

**G. Friedländer**
prakt. Arzt aus Berlin.

Tag der mündlichen Prüfung: 17. Januar 1905.

**Erlangen 1905.**
Druck der Univ.-Buchdruckerei von E. Th. Jacob in Erlangen.

90

Gedruckt mit Genehmigung der hohen medizinischen Fakultät der Universität Erlangen.

Referent: Herr Professor Dr Voit.
Dekan: Herr Professor Dr. Penzoldt.

Seinen lieben Eltern

in Dankbarkeit

gewidmet

vom Verfasser.

Digitized by the Internet Archive
in 2026

https://archive.org/details/IA40153716_0326

Die Tabes dorsalis ist die häufigste aller Systemerkrankungen[1]) des Rückenmarks.

Ihr Wesen besteht in einem langsam fortschreitenden primären, segmentären Absterben der hinteren Wurzelfasern, das am meisten dem toxischen Nervenschwunde gleicht; zuerst zerfällt die Markscheide und dann der Achsenzylinder (Thomas und Hauser[2]). Von der grauen Substanz sind die Clarke'schen Säulen und die Lissauer'sche Randzone der Hinterhörner befallen. In vorgeschritteneren Fällen sieht man am frischen Rückenmark schon mit blossem Auge graue Verfärbung und beträchtliche Atrophie der Hinterstränge, die eingesunken und verschmälert erscheinen.

Die Erkrankung spielt sich vorwiegend im Lendenmark ab, wo sie den mittleren und hinteren Teil der Hinterstränge befällt; im Dorsalmark ergreift sie die ganzen Hinterstränge, im Halsmark die Goll'schen Stränge und die Wurzelzonen.

Die Erscheinungen und Erscheinungsformen der Tabes sind überaus mannigfache, doch gibt es eine Anzahl von Symptomen, die fast in allen Fällen wiederkehren. Zum Frühstadium gehört besonders das Erloschensein der Patellarreflexe, das allen übrigen Erscheinungen jahrelang vorausgehen kann und im Beginne der Erkrankung nur

---

1) Strümpell. Westphals Arch. Bd. XV, XVI, XVIII.

2) A. Thomas u. G. Hauser. Etude sur les lésions radiculaires et ganglionnaires du tabes. Nouv. Iconogr. de la Salp. XV. 4. 5. Juillet-Août. Sept.-Okt.

sehr selten vermisst wird. Westphal[1]) war der erste, der auf dieses Phaenomen hingewiesen hat. Er hat gezeigt, dass der Ursprung der diesen Reflex auslösenden Fasern resp. ihre Einstrahlung ins Rückenmark in den untersten Teilen des Dorsalmarks und in den obersten Teilen des Lendenmarks liegt, Angaben, die durch Krauss[2]), Martius[3]), Nonne[4]) und Pick[5]) ihre Bestätigung gefunden haben. Mit der Zerstörung dieser nach ihm genannten Stelle hat er denn auch das Verschwinden des Patellarreflexes in Zusammenhang gebracht[6]).

Von dieser jetzt als unbestritten dastehenden Thatsache kommen aber doch vereinzelte Ausnahmen[7]) vor, und so haben auch wir Gelegenheit gehabt, einen Fall von Tabes dorsalis zu beobachten, bei dem das Verhalten der Patellarreflexe eine Abweichung von der Regel aufwies.

---

1) C. Westphal. Arch. f. Psych. V. S. 819. 1875.

2) Krauss. Beitrag zur Lokalisation des Patellarreflexes nebst Bemerkungen zur Degeneration des Hinterhornes bei Tabes dors. Neurol. Centralbl. No. 2 1886.

3) Ueber einen Fall von Tabes dorsalis. Dtsch. medic. Wochenschr. Nr. 9. 1888.

4) Nonne. Einige anatomische Befunde bei Mangel der Patellarreflexe, Festschrift zur Eröffnung des neuen allgemeinen Krankenhauses zu Hamburg 1889.

5) Pick. Anatom Befund bei einseitigem Fehlen des Kniephaenomens. Arch. f. Psychiatrie. Bd. XX. 1889.

6) C. Westphal. Ueber das Verschwinden und Lokalisation des Kniephaenomens. Berl. klin. Wochenschr. No. 1 u. 2. 1888.

7) Wir sehen von den Fällen von Wiederkehr des Kniephaenomens nach medicamentösen oder sonstigen therapeutischen Eingriffen (Faradisation — Rumpf —) sowie von dem wechselvollen Verhalten desselben bei der Lues cerebrospinalis (Oppenheim u. Siemerling) ab.

## Krankengeschichte.

Wüstner Franz Joseph 63 J., Maurer und Kaminkehrer, zuletzt Taglöhner. Verheiratet. Frau gesund. 11 Kinder, davon 4 in der Kindheit gestorben, von den noch lebenden leiden 2 an Epilepsie.

W., der mehrere Kriege mitgemacht hat (1866, 1870/71), hatte als Kind die Masern, mit 20 Jahren Typhus, litt im Jahre 67 an Gonorrhoe, im Jahre 70 vor Paris an Darmkatarrh mit Blutentleerung; im Jahre 74 wurde ihm die l. Hand durch einen Sprengschuss verwundet, wodurch Verlust des Goldfingers und Verkrüppelung des kleinen Fingers eintrat. Seit 1895 Leistenbruch r., 1901 bekam er einen Ausschlag an der l. Schulter.

Kurze Zeit nach dem Kriege 1870/71 stellten sich anfallsweise blitzartig durchfahrende Schmerzen zwischen den Schulterblättern ein, die über den ganzen Rücken hin ausstrahlten Die Schmerzen, die sich dann auch auf die Arme bis in die Fingerspitzen und endlich auf die unteren Extremitäten erstreckten, nahmen besonders im Winter, bei feuchtem Wetter, Witterungswechsel und bei anhaltender Arbeit zu. In der stat. Poliklinik wurde W. mit Salicylpulver und Elektrizität behandelt, wodurch der Zustand besser wurde. Doch nach kurzem wurden die Anfälle häufiger, und es stellte sich langsam eine Unsicherheit in den Beinen ein, dazu gesellte sich Kriebelgefühl in den unteren Extremitäten und Gürtelgefühl. Die Ataxie nahm stetig zu, so dass W. vor 15 Jahren seine Arbeit als Schornsteinfeger völlig aufgeben musste.

Vom 6. III.—22. III. 02
„ 1. V.—24. V. 02
„ 3. VI.—15. VI. 03
„ 2. IV.—15. VI. 04

unterzog sich W. der Anstaltsbehandlung in der Med. Klinik.

Seit circa 5 Jahren bemerkt er eine zunehmende Schwäche beider Augen, bestehend hauptsächlich in progressiver Abnahme der Sehkraft. Seit 3 Jahren circa bestehen gastrische Krisen, Harnträufeln und unwillkürlicher Kotabgang, letzterer besserte sich zeitweise. In den letzten 2 Jahren empfindet W. auch eine auffallende Ungeschicklichkeit und Unsicherheit in den oberen Extremitäten. W. friert leicht. Seit mehreren Tagen besteht Erbrechen.

Ableugnung syphilitischer Infektion, negiert Potus und abus. tabaci, er trank früher durchschnittlich pro die 4 Glas Bier, keinen Schnaps.

Nach Angabe seiner Frau erlitt er vor 3 oder 4 Jahren einen Schlaganfall: er sei plötzlich zusammengestürzt und mehrere Stunden darnach bewusstlos gewesen. Lähmungen seien danach nicht zu bemerken gewesen.

## Status praesens.

W. ist von mittelgrosser Statur, sein Ernährungszustand ein guter; das Fettpolster ziemlich stark.

Es besteht Altersemphysem, sonst weisen die Lungen nichts Abnormes auf.

Das Herz nach l. verbreitert, Töne leise, rein, Aortenton ganz leicht klingend.

2. Pulmonalton accentuiert.

Puls klein, unregelmässig, wenig frequent.

Deutliche Arteriosclerose, besonders starke Schlängelung der Temporalarterien.

Pupillen ungleich weit, r. Pupille enger als l., beide auf Lichteinfall starr. Bei Accomodation deutliche und prompte Reaktion.

Die Untersuchung in der Augenklinik ergab:

R. $V = + 1^{6}/_{8}$

L. $V = + 1^{6}/_{6}$.

Hörfähigkeit auf beiden Seiten herabgesetzt.

Geruch und Geschmack intakt. Zähne fehlen.

Appetit nur in letzter Zeit geringer.

Incontinentia urinae.

Urin frei von Eiweiss und Zucker.

Leistenbruch r.

Das l. Knie ziemlich stark verdickt, Bewegungen im l. Kniegelenk sind sehr schmerzhaft.

Starker Romberg.

Sehr ausgesprochene Ataxie der Unterextremitäten, in geringerem Grade der Oberextremitäten.

Bauchdeckenreflexe schwach.

Cremasterreflex deutlich vorhanden.

Patellarreflexe beiderseits vorhanden, r. wesentlich gesteigert.

Achillessehnenreflexe positiv.

Fussklonus r. auslösbar.

Sehnenreflexe der oberen Extremitäten sehr lebhaft.

In der Höhe vom 2. Brustwirbel bis zum 1. Lendenwirbel H. beiderseits eine ganz deutliche anaesthetische Zone, ebenso V. vom oberen Rand der 3. Rippe bis hinunter in die regio iliaca beiderseits.

Oben und unten von dieser Zone leichte Hyperaesthesie.

Schmerzgefühl, ebenso Temperatursinn an einzelnen Stellen beider Beine stark herabgesetzt.

Am 10. XI. 04 trat, nachdem sich stärkere Cystitis eingestellt hatte, unter den Erscheinungen der Herzschwäche der Tod ein.

**Sektionsbericht des pathologischen Instituts.**

Zeit der Sektion: 11. XI. 04.

Leichendiagnose:

Alte rechtss. pleuritische Verwachsungen.

R. Hydrothorax mit mässiger Compression d. U. L. Lungenödem.

Hochgradige Anthracosis.

Emphysem.

Arteriosclerose und diffuse Erweiterung des Aortenbogens.

Enorme Dilatation beider Ventr. mit Hypertrophie d. l. Dilatation der Vorhöfe.

Relat. Insufficienz der Herzklappen.

Mässige Stauungsleber.

Beginnende Schrumpfniere. Blasenektasie mit Balkenhypertrophie und secundärer Dilatation d. Ureteren und des Nierenbeckens.

Mittelgross, kräftig gebauter Mann mit gut entwickelter Muskulatur, ziemlich starkem Panniculus. Totenstarre gelöst. Ausgedehnte Totenflecken und Zeichen fortgeschrittener Fäulnis.

Hochgradige Fäulnis sämtlicher Organe.

Brusthöhle:

Rippenknorpel verknöchert, ebenso das Sterno-clavicular-gelenk.

R. Lunge flächenhaft verwachsen, in den unteren Partien frei in der Pleurahöhle circa $^1/_2$ l haemorrhagische Flüssigkeit.

L. Lunge frei.

L. Pleurahöhle fast leer.

Herzbeutel in grosser Ausdehnung frei liegend, in demselben etwas serös haemorrh. Flüssigkeit.

R. Vorhof erscheint ziemlich stark gefüllt.

Lunge mässig voluminös.

L. Pleura glatt und glänzend, r. Pleura mit Bindegewebsadhaesionen bedeckt.

Lungengewebe links ziemlich blutreich, besonders der Unterlappen ödematös, jedoch überall noch lufthaltig, stark anthrakotisch.

R.: zeigt den gleichen Befund.

Randpartien etwas emphysematös.

R. U. Lappen enormes blutiges Oedem, mit teilweiser Compression; auch das Lungengewebe r. stark anthrakotisch.

Herz:

Herzbeutel stark blutig imbibiert, glatt und spiegelnd.

Herz selbst stark verbreitert, 15 cm breit, 12 cm hoch; sehr schlaff.

Auf dem Querschnitt zeigt zeigt sich der linke wie ganz besonders der r. Ventrikel hochgradig erweitert mit grossen Blutkoagula angefüllt; während die Wand des r. Ventrikels annähernd normal ist, zeigt sich die des l. hypertrophisch.

Pulmonalis fast für 3 Finger durchgängig. Klappen nicht verdickt. In der Pulmonalis viel flüssiges Blut. Intima ohne Veränderungen.

Tricuspidalis ebenfalls erweitert. Vorhof stark erweitert; Herzohr frei, Tricuspidalklappe nicht verdickt.

Auch der l. Vorhof etwas erweitert; ebenso das Mitralostium; die Mitralklappen nicht verändert.

Aortenostium etwas erweitert; Klappen etwas verdickt, der ganze Aortenbogen diffus erweitert.

Die Intima zeigt beetförmige Verdickungen.

Coronarien keine Veränderung.

Am ganzen Herzen zeigt sich das Endocard sowie die Gefässintima hochgradig blutig imbibiert (Fäulnis).

Oesophagus-Schleimhaut teilweise maceriert.

Kehlkopfknorpel verknöchert; in der Trachea missfarbiger Schleim.

Bifurkationsdrüsen anthrakotisch erweicht.

Bauchhöhle.

Das Netz ist an der flexura sigmoidea verwachsen. In der Bauchhöhle etwas freie haemorrhagische Flüssigkeit.

Der Wurmfortsatz ist frei.

Leber: ziemlich gross, zeigt bereits blaugrünlich verfärbte Oberfläche.

Gallenblase: mässig gefüllt, enthält dünnflüssige braungelbe Galle.

Die Kapsel im ganzen glatt. Lebersubstanz brüchig. Lappenzeichnung deutlich erkennbar.

Milz klein. Kapsel gerunzelt.

Pankreas stark mit Fett durchwachsen.

Nebennieren und Nieren in grosse Fettkapseln eingepackt.

Nieren: an der Oberfläche ziemlich blutreich.

Das Nierenbecken erweitert, ebenso die Ureteren.

Kapsel stellenweise adhärent. Die Oberfläche zeigt embryonale Lappung. In der Rinde vereinzelte kleine Narben. Die Nierensubstanz- und Nierenbeckenschleimhaut ist blutig imbibiert.

Die Blase enthält fast $^1/_2$ l dunklen Urin. Die Schleimhaut ist innen blass. Die Innenfläche zeigt ausgesprochene Balken-hypertrophie der Muskulatur.

Magen- und Darmkanal.

Magen stark vergrössert, die Schleimhaut stark gefaltet mit leichtem Fäulnisemphysem.

Im Darmkanal viel Kot. Die Schleimhaut mässig injiziert, die lymphatishen Apparate sind unverändert. Die Mesenterialdrüsen sind nicht vergrössert.

---

Das Rückenmark wurde fünf Tage in Formollösung gelegt, dann in Stücke von circa $^3/_4$ cm Dicke geschnitten und 12 Tage lang bei 2 Mal täglichem Wechsel bei Brütofentemperatur in Müller'scher Flüssigkeit gebeizt. Die so gehärteten Schnitte wurden in steigendem Alkohol wasserfrei gemacht und in dünnes Celloidin 6 Tage lang und 5 Tage lang in dickes gelegt, aufgeklebt und geschnitten.

Dann wurden die Schnitte nach Weigert-Pal gefärbt: 1) in kalter Haematoxylinlösung 48 Stunden.

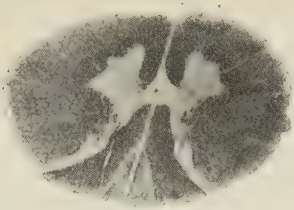

Fig. I. 2. Halssegment.

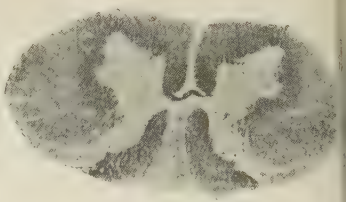

Fig. II. 5. Halssegment.



Fig. III. 8. Halssegm. (Übergang z. Brustm.)



Fig. IV. 4. Brustsegment

Fig. V. 7. Brustsegment.

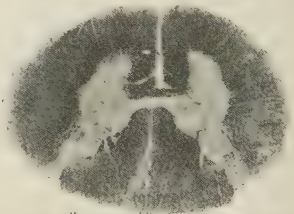

Fig. VI. Übergang z. Lumbalmark.

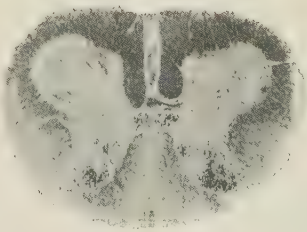

Fig. VII. Mitte der Lendenanschwellung.

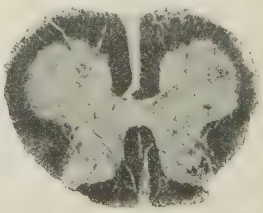

Fig. VIII. Unteres Lumbalmark.

2) Auswaschen in Wasser, dann 1—2 % Lithium carbonic. zugesetzt ist, bis die Schnitte tiefblau wurden.

3) Uebertragen der Schnitte in 0,25 % Lösung von übermangansaurem Kali, 20—30 Sekundenlang, bis die graue Substanz eine gelbliche Färbung annahm.

4) Uebertragen der Schnitte in eine Lösung von

reiner Oxalsäure 1,0.
Kalium sulfurosum 1,0.
Aqua dest. 200,0

auf wenige Sekunden.

5) Gründliches Auswaschen in Wasser.

6) Alkohol, Xylol, Kanadabalsam.

### Microscopischer Befund.

2. Halssegment. Ganz geringe Degeneration im Goll'schen Strange, etwas deutlichere im Burdach'schen Strange, siehe Figur 1.

5. Halssegment. Sehr geringe Degener. im Goll. Einzelne bindegewebige Stränge im Burdach, siehe Fig. 2.

8. Halssegment, siehe Fig. 3.
4. Brustsegment, siehe Fig. 4.
7. Brustsegment, siehe Fig. 5.
Uebergang zum Lumbalmark, s. Fig. 6.
Mitte der Lendenanschwellung siehe Fig. 7.
Unteres Lumbalmark, siehe Fig. 8.
Cauda und Conus medullaris.

} Ohne Veränderungen.

Alle übrigen Stränge normal.

Im Gehirn nichts Pathologisches zu finden.

**Diagnose: Tabes cervicalis incipiens.**

Aehnliche Beobachtungen von Tabesfällen, bei denen die Patellarreflexe erhalten waren, wurden zuerst in England gemacht. Bei der Debatte infolge eines Vortrages von Julius Althaus in der British medical Association in London 1878 über Rückenmark-Sclerose, in welcher dieser

über die Lehre von den Sehnenreflexen referierte, berichtete Gowers[1]) über einen Tabesfall, der sich bei der Sektion als combinierte Hinter- und Seitenstrangsclerose erwies. Klinisch zeigte das eine Bein keine Patellarreflexe, war anästhetisch und Sitz heftiger Schmerzen, während am andern Bein die Patellarreflexe und die Sensibilität wenig gestört war, und nur geringe lancinierende Schmerzen bestanden. Gowers äussert sich dahin, dass die Hälfte der Nervenkranken, bei denen der Patellarreflex mangelt, weder an ausgebildeter noch an beginnender Tabes litten. Auch Sanger und Clifford Allbutt beteiligten sich an dieser Debatte und brachten ebenfalls Fälle mit Erhaltensein der Patellarreflexe vor. Ebenso wiesen Bannister[2]), Erb[3]), Weiss[4]) und Brannwell[5]) zahlenmässig nach, dass das Kniephänomen bei ausgesprochener Tabes dorsalis selbst noch im Stadium voller Entwicklung der Krankheit vorhanden sein könne.

Von dieser Zeit an wurde nun intensiver bei der Tabes dorsalis auf das allenfallsige Fehlen der Patellarreflexe geachtet. Westphal[6]) bekämpft in mehrfachen Publikationen mit dem Hinweise auf die bei der Untersuchung des in Rede stehenden Phänomens möglichen Irrtümer und Täuschungen sowie auf die zu kurze Zeit, welche die Untersuchten in Beobachtung geblieben, die gegnerischen Behauptungen. Seine Beobachtungen fanden Unterstütz-

---

1) Gowers Brit. med. Journ. Aug. 31. 1878.

2) Bannister. Chicago Journ. of nerv. and ment. diseases. V. 4. 1878.

3) Erb. Dtsch. Arch. f. klin. Med. XXIV. 1879.

4) Weiss. Wien. med. Wochenschr. 1879.

5) Brannwell. Med. Times and Gaz. Oct. 15. 1879.

6) C. Westphal. Ueber eine Fehlerquelle bei Untersuchg. d. Knieph. u. über dieses selbst. Arch. f. Psych. u. Nerv.-Krankh. XII. 1882.

ung in den Arbeiten von Erb[1]), Erlenmeyer[2]), von Schmidt-Rimpler[3]), Th. Buzzard[4]), O. Berger[5]), Strümpell[6]) und Minor[7]), nachdem sie genaue Untersuchungen angestellt hatten. Doch gibt Erb[8]) in einer Arbeit vom Jahre 1879 zu, „dass das Fehlen der Patellarreflexe bei Tabes doch nicht absolut pathognostisch sei, da es Fälle von typischer Rückenmarksschwindsucht gäbe, in denen die Sehnenreflexe wohl erhalten seien“ und führte zum Beweise 1 Fall an, den er selbst beobachtet hatte. Derselbe betraf einen 43 Jahre alten Lehrer mit folgender Krankengeschichte:

Aetiologie. Masturbation, später viel Pollutionen, Strapazen im Feldzug und auf Reisen.

1873 bohrende und lancinierende Schmerzen in den unteren Extremitäten, 76 Erschwerung des Harnlassens, Blasenschwäche; 77 Paraesthesien der Füsse, Gürtelgefühl, hie und da Ulnarissensation; zunehmende Schwäche und Unsicherheit der Beine, besonders im Dunkeln. Abnahme der Potenz und libido sexualis.

Status. Ausgesprochene Ataxie. Analgesie. Romberg. Patellarreflexe beiderseits ganz lebhaft. Hochgradige Blasenschwäche, verminderte Potenz. Obere Extremitäten: Analgesie, Spuren von Ataxie, Tricepsrefl. erhalten. 78 beide Patellarreflexe noch sehr deutlich.

---

1) Erb. Dtsch. Arch. f. klin. Med. XXIV. 1879. Tagebl. d. 52. Naturforscherversammlg. in Bad. Bad. 1879. — Centralbl. f. med. Wissensch. No. 1 und 2 1881. — Berl. klin. Woschenschr. No. 32. 1883.

2) Erlenmeyer. Schweiz. Corresp. Bl. 1. 2. 1879.

3) v. Schmidt-Rimpler. Klin. Monatsbl. f. Augenheilkunde XVI.

4) Th. Buzzard. Brain. July 1878. — Lancet July 1878.

5) O. Berger. Centralbl. f. Nerv. Krankh. II. 4. 1879.

6) v. Strümpell. Westph. Arch. Bd. XV., XVI., XVIII.

7) Minor. Neurolog. Centr. No. 1[illegible]. 1897.

8) Erb. Dtsch. Arch. f. klin. Med. XXIV. 1879.

Im Verlaufe dieser Schrift erwähnt Erb, dass er inzwischen unter 14 Fällen noch einem weiteren begegnet sei, bei dem er das Erhaltensein des Kniephaenomens konstatieren konnte.

Im Jahre 1882 brachte De Castro[1]) einen Krankenbericht über einen Mann, der mehrere Jahre hindurch genau beobachtet wurde. Verf hatte Tabes diagnostiziert, weil exquisite Ataxie, blitzartige Schmerzen, Blasenschwäche, Anaesthesie u. s. w. da waren, während das Kniephaenomen erhalten und der Augenhintergrund normal war. Doch liegt leider hier kein Sektionsbefund vor, der einen Beweis für die Richtigkeit der Diagnose geben kann.

Bannister[2]) veröffentlicht 2 Fälle von Tabes dors., bei welchen die Sehnenreflexe sehr lebhaft erhalten waren.

1) 42 jähr. Mann nach Erkältung mit Taubheit und Schwäche der Beine erkrankt; dann traten Blasen- und Mastdarmschwäche auf, hartnäckige Verstopfung, vermehrter Geschlechtstrieb und heftige Schmerzen am rechten Auge.

Status. Romberg. Anaesthesie der Beine, r. mehr als l. „Pat. schleppte das l. Bein, hob auch das andere nicht so hoch, wie es Tabetiker zu thun pflegen.“ Kniephaenomen sehr verstärkt.

2) 40 jähr. Wäscherin, früher Ataxie, Neuralgien u. s. w., kam unter Erscheinungen der acut. aufsteigenden Paralyse ins Hospital. Plötzlich heftige Schmerzen und starkes Oppressionsgefühl in den oberen Teilen des Bauches und Schwäche im linken Bein. In wenigen Tagen auch im rechten Bein. Auch Lähmung der Bauchmuskeln, Sphinkteren und Atemmuskeln, allmähliche Parese der Arme. Kniephaenomen sehr deutlich.

1) J. C. De Castro, case of progressive locomotor. Ataxia. Med. Times. 2. Sept. 1882.

2) Bannister. Chicago Journ. of Nerv. and ment. diseases. V. 4. 1878.

Allan Mc. Lane Hamilton[1]) veröffentlichte folgende Krankengeschichten:

1) 59jähr. Mann, keine Syphilis. Taubheit der Beine, lanc. Schmerzen, Gehstörung. 2 J. später Gürtelgefühl, Sehschwäche, Unmöglichkeit feine Bewegungen auszuführen. Epilept. Anfälle. Anästhesie der Beine, Abschwächung der Sensibilität der Arme. Doppelseitige Sehnerven-Atrophie. Kniephänomen sehr lebhaft.

2) 57jähr. Mann. Gehstörung. Taubheit der Beine, Gürtelgefühl, lanc. Schmerzen in den Beinen, Verlust der Potenz, Ataxie in den Beinen stark und mässig in den Händen Romberg Ausgesprochene Anästhesie mit Erhaltung des Temperaturgefühls. Leichte Blasenschwäche. Sehnenreflexe deutlich.

3) 40jähr. Mann. Keine Syphilis. Taubheit der Beine. Unfähigkeit im Dunkeln zu gehen Lanc. Schmerzen, Gürtelgefühl, Stirnkopfschmerzen, Incont. urinae. Ataxie, Anästhesie der Beine, Sehnenreflexe erhöht.

4) 59jähr. Mann. Starker Trinker. Häufige Anfälle von „subacuten Rheumatismus.“ Gehstörung, andauernde Verstopfung, anfänglich Erhöhung des Geschlechtstriebes, lanc. Schmerzen. Romberg. Ataxie der Hände und Füsse. Sensibilität mit Ausnahme des Temperaturgefühls vermindert. Leichte Sehnerven-Atrophie. Kniephänomen sehr deutlich.

Auch O. Berger[2]) in Breslau hat 2 Fälle von wohl konstatierter Tabes beobachtet und veröffentlicht, in denen das Kniephänomen deutlich nachgewiesen werden konnte; und 4 Fälle, bei denen die Patellarreflexe auf einer Seite erhalten waren.

---

1) Allan Mc. Lane Hamilton. Boston med. and surg. Journ. Dez. 19. 1878.

2) O. Berger. Centr. Bl. f. Nerv. Krankh. II. 4. 1879.

Desgleichen publizieren Hughlings-Jackson und Taylor[1]) einen Fall, bei dem der Patellarreflex nach einem Anfall von Hemiplegie wieder erschienen ist und zwar der Sehnenreflex rechts 47 Tage nach dem zweiten Insult, während der linke erst später auftrat.

Ebenso sah Goldflam[2]) zwei instruktive Fälle:

1) N. Arzt, 34 J. alt, zunächst Fehlen der Patellarreflexe, plötzlich Hinzutreten von Gehirn-Symptomen in Gestalt eines apoplektischen Insultes mit rechtsseitiger Hemiparese, Sprachstörung u. s. w., 6 Wochen darauf Wiederauftreten des Knie- und Achillessehnenreflexes auf der paretisch gewesenen Seite, während dieselben auf der l. Seite erloschen blieben.

2) Die Patellarreflexe wurden nach einer Apoplexie lebhaft, während vorher ihr Fehlen konstatiert war.

Ferner liegen uns Beschreibungen von Tab. dors. vor, bei denen das Kniephänomen infolge einer Apoplexie wieder aufgetreten war von Ziehen[3]), Raichline[4]), Marinesco[5]), Risien-Russel[6]), Déjérine[7]) und Sternberg[8]).

1) Hughlings-Jackson und Taylor. Brit. med. Journ. 1894. A further note of the return of the Kneejerk in a tabetic patient after an attack of hemiplegia.

2) S. Goldflam. Ueber das Wiedererscheinen der Sehnenreflexe bei Tabes dorsalis. Berl. klin. Wochenschr. XXVIII. 1891.

3) Ziehen. Corresp. Blatt d. allg. ärztl. Vereins v. Thüringen. 1887.

4) Raichline. Soc. de biol. 29. VI. 95. Réapparition des réflexes tendineux dans le cour de tabes.

5) Marinesco. Compl. rend. de la soc. de biol. 1. Nov. 1895.

6) Risien-Russel. Amer. journ. of med. Sc. 1896.

7) Déjérine. Gaz. delli ospitali 1895.

8) Sternberg. Die Sehnenreflexe 1893.

Einen ausführlichen Bericht mit Sektionsbefund verdanken wir Oppenheim[1]).

Die 31 jähr. Kranke zeigte 85 abgelaufene Keratitis parenchymatosa, Iridochorioiditis syph., Lähmung des r. Oculomotorius, Pupillenstarre, reissende Schmerzen in den Gliedern, krampfhafte Hustenanfälle und Schlingbeschwerden, Parese des Gaumensegels und des r. Stimmbands, des r. Cucullaris und Sternocleido-mastoideus, Brechanfälle, Pulsbeschleunigung, Fehlen des Kniephänomens, Sensibilitätsstörungen an den Beinen, Harnbeschwerden. — Besserung durch Schmierkur: Lichtreaktion der l. Pupille war wieder nachweisbar. 86 konnte trotz Fehlens des Kniephänomens Fusszittern hervorgerufen werden. Zweite Schmierkur erfolglos. 87 bestand spastische Parese der Beine mit lebhafter Steigerung des Kniephänomens und des Fussklonus. 88 trat Exitus an Carcinom uteri ein.

Die anatomische Untersuchung ergab: Erweichungsherd im l. corpus striatum, Pachymeningitis interna chronica et Arachnitis gummosa im Rückenmarkskanal. Die spinale Meningitis war am stärksten am unteren Brust- und oberen Lendenteile. Graulich speckiges Gewebe umgab das Mark, umklammerte und durchwuchs die Wurzeln, drang z. T. auch in das Mark ein und hatte im unteren Brustteil den ganzen Querschnitt eingenommen, so dass auf- und absteigende Entartung zustande gekommen war. Im verlängerten Mark waren atrophisch das r. Solitärbündel, der hintere Vaguskern und besonders der Glossopharyngeus und Abducenskern. Deutlich war auch die Atrophie der Oculomotoriuskerne.

Das anfängliche Fehlen und die spätere Steigerung

---

1) Oppenheim. Ueber einen Fall v. Syph. d. central. Nervensyst., welcher vorübergehend das klin. Bild der Tab. dors. bot. Berl. klin. Wochenschr. XXV. 1888, XXVI. 1889.

des Kniephänomens erklärt sich durch die erhebliche Schwellungsfähigkeit der syphilitischen Neubildung. Wie bei den Syphilomen der Hirnbasis Hemianopsie bald vorhanden sein, bald fehlen kann, so mögen die hinteren Lendenwurzeln bald fest umklammert gewesen sein, bald nicht. (Die Wurzeleintrittszone Westphals war frei).

Durch ebensolche Sorgfalt in der Beobachtung zeichnet sich die Arbeit Nonne's[1]) aus. Er führt die Krankengegeschichte eines 42 Jahre alten Mannes an, bei dem zunächst einseitige Trägheit der Lichtreaktion der Pupillen, einseitige leichte Opticusatrophie und einseitiges Fehlen der Patellarreflexe konstatiert wurde. Im weiteren Verlauf verschwand das r. konstatierte Westphal'sche Symptom und machte einem normalen, zeitweise sogar ziemlich lebhaften Patellarreflex Platz. Bei weiterem Fortschreiten der Krankheit entwickelte sich das Bild eines allgemeinen cerebralen Leidens.

Seine Erklärung hierfür gab N. dahin ab, dass sich ursprünglich eine atypische Tabes entwickelt habe, dass zu gleicher Zeit eine Arteriosclerose der Hirngefässe bestand, die die cerebralen Symptome erzeugte, dass aber diese arteriosclerotische Gefässveränderung zu einer Erweichung in der rechten inneren Kapsel, die Sehbahnen tangierend, geführt habe, dass später auch im Verlauf der linksseitigen Pyramidenbahnen eine Erweichung sich etabliert und das rechtsseitige Westphal'sche Phänomen zum Verschwinden gebracht habe.

Wagner[2]) veröffentlicht folgende zwei Fälle:

---

1) Nonne. Ein Fall von Tabes dors. incipiens mit gummöser Erkrankung der Hirnsubstanz, zugleich ein Beitrag zur Wiederkehr des verschwunden gewesenen Patellarreflexes. Berl. klin. Wochenschr. XXXVI. 15. 16. 17. 1899.

2) Wagner. Dtsch. Zeitschr. f. Nervenheilkde. Bd. XI. 1897. Ueber 2 Fälle von primärer, combinierter Strangerkrankung des Rückenmarks.

1) Cyriakus Schminke, 38 J., zunächst Fehlen der Patellarreflexe, Schmerzen im Schultergelenk anfangs. Später Patellarreflexe vorhanden. Symmetrische Degeneration der Pyramiden-Vorder- und Seitenstrangbahnen, der Kleinhirnseitenstrangbahnen und der Hinterstränge. Apoplexie.

2) Thilo Langmann, 48 J., Patellarreflexe beiderseits lebhaft. Schwäche in den Beinen, dann Schmerzen in den Armen, Beinen und Leib. Keine Muskelatrophie. Hautreflexe schwach. Spastische Lähmungen der unteren Extremitäten. Fussklonus. Keine groben Störungen der Sensibilität der Haut. Incont. urinae et alvi. Cystitis.

Symmetrische Pyramid. Vorder- und Seitenstrangsdegener. Degener. der Kleinhirnseitenstrangbahn und der Hinterstränge. Hintere und vordere Wurzeln, sowie graue Substanz normal.

Zum ersten Fall bemerkt Verfasser: „So konnte die Aufhebung der Reflexe ihre Erklärung finden in dem überwiegenden Einfluss der durch höher erkrankte Partien gehenden, in den Zustand der Reizung versetzten, reflexhemmenden Fasern, durch deren späteres Zugrundegehen das Gleichgewicht im Reflexmechanismus wieder zu Gunsten des Reflexcentrums verschoben wurde und so Reflexe wieder ausgelöst werden konnten."

In neuerer Zeit hat Pick[1]) eine Arbeit über die wenigen bekannten Fälle von Wiederkehr des verschwunden gewesenen Kniephänomens in alten Fällen von grauer Hinterstrangs-Degeneration unter Anführung einiger eigener Beobachtungen zusammengestellt. In dieser ausführlichen Schrift unterzieht er die von den einzelnen Autoren gegebenen Erklärungen einer eingehenden Kritik: „Ausser in den Fällen, über die Déjérine berichtet, handelt es sich

1) Pick. Anatom. Befund bei einseitigem Fehlen des Kniephänomens. Arch. f. Psych, Bd. XX, 1889.

in allen Fällen der Autoren entweder um apoplektische Insulte, die im Verlaufe der Tabes eintreten, oder um Paralytiker, bei denen paralytische Anfälle resp. Nachschübe erwiesen oder sehr wahrscheinlich waren.

Die Theorien, die über das Zustandekommen des Phänomens, dass der verschwunden gewesene Reflex wiederkehrt, an der Hand der klinischen Erfahrungen sowie an der Hand von Experimenten (Russel) gewonnen sind, lassen sich in zwei Gruppen zusammenfassen. Die einen glauben, dass das Westphal'sche Zeichen nicht auf der Unterbrechung des intraspinalen Reflexbogens beruht, sondern auf inhibitorischer Einwirkung der Degeneration der Wurzeleintrittszone auf die Reflextätigkeit des Rückenmarks. Bei Gehirnprozessen, bei welchen die Reflextätigkeit des Rückenmarks durch Ausschaltung des cerebralen Hemmungscentrums gesteigert ist, reicht diese Inhibition nicht mehr aus und die Sehnenreflexe treten wieder auf (Goldflam). Die anderen (Hughlings-Jackson und Taylor) nehmen an, dass die sekundäre Degeneration der spinalen Pyramidenbahnen zu einer Steigerung der Erregbarkeit der Vorderhornzellen führte, so dass jetzt die durch die wenigen noch erhaltenen Hinterstrangfasern zugeführten Impulse zur Auslösung der Patellarreflexe genügen (Pick)."

Hirt[1]) teilt 3 Fälle von Tabes dorsalis mit, in denen die Patellarreflexe deutlich vorhanden waren, und erwähnt dabei eines Falles, bei dem das Kniephänomen auf einer Seite noch deutlich erhalten blieb, während es auf der anderen Seite schon seit $1^1/_2$ Jahren erloschen war. Der 1. Fall kam zur Sektion und ergab Degeneration der Hinterstränge. H. erklärt den Vorgang folgendermassen:

„Es lässt sich sehr wohl denken, dass trotz umfang-

1) Hirt. L. Ueber Tabes dorsalis mit erhaltenen Patellarreflexen. Berl. klin. Wochenschr. No. 10 1886.

reicher Degeneration im Rückenmark gerade diejenigen Stellen intakt geblieben sein können, die für das Zustandekommen des Phänomens verantwortlich gemacht werden."

G. L Mamlock[1]), der eine genaue Untersuchung über das Verhalten der Patellarreflexe angestellt hat, kommt zu folgendem Resultat: „das Kniephänomen fehlt bei unvollständiger Erkrankung der Wurzelzone Westphal's und Erkrankung der Clarke'schen Säulen. Hie und da kann durch Fortfall von Hemmungen das Kniephänomen wieder erscheinen, jedoch nur dann, wenn in der Wurzelzone noch eine Anzahl von Elementen unversehrt ist. Ist jedoch die Clarke'sche Säule verschont, so hält sich das Kniephänomen viel länger; der cerebellare Tonus wirkt fort und steigert die Reflexe.

Westphal[2]) sah einen 46jähr. Tabetiker, bei dem mehrere Tage nach einem apoplektischen Insult mit linksseitiger Lähmung das Kniephänomen links wieder erschien, vorübergehend auch r., ja noch im nächsten Jahre der l. Patellarreflex nachgewiesen werden konnte.

Desgleichen berichtet Dercum[3]) von einem Tabeskranken, bei dem nach den Dazwischentreten einer Hemiplegie die erloschenen Sehnenreflexe der unteren Extremität wieder ausgelöst werden konnten.

---

1) G. L. Mamlock. Ueber aussergewöhnliches Fortbestehen, Mangeln oder Wiederauftreten des Kniereflexes bei Rückenmarkskrankheiten besonders Tabes, Myelitis transversa und gummosa. Zeitschr. f. klin. Med. XLIII. 3 u. 4 1901.

2) C. Westphal. Charité Annalen XXIV. 1899.

C. Westphal. Ueber einen eigentümlichen Symptomencomplex bei Erkrankungen der Hinterstränge des Rückenmarks. Arch f. Psych. XVI. S. 496.

3) Dercum F. X. Tabes with intereurrent hemiplegia, with return of the Kneejerk upon the paralysed side. Journ of nerv. and mens. Diss XXV. Aug. 1898.

Auch bei Léon Ingelrans[1]) treffen wir einen Fall von Tabes mit Blindheit an, bei dem Dêjérine die Rückkehr des seit Jahren fehlenden Kniephänomens beobachtet hatte.

Alle bis dahin geäusserten Erklärungen über die Wiederkehr des verschwundenen Kniephänomens „bewegen sich", wie Adamkiewicz[2]) sagt, „in gewissen Gegensätzen." Er versucht, diesen Vorgang auf physikalischem Wege zu erklären, wodurch aber keineswegs mehr Klarheit geschaffen worden ist.

St. Szumann[3]) berichtet von einem Patienten, bei dem der r. Patellarreflex verschwunden, der l. aber nur verzögert war und von einem zweiten, bei dem das Kniephänomen auf beiden Seiten eine Verzögerung aufwies.

M. Reichardt[4]) veröffentlicht ebenfalls einen Fall von Tabes dorsalis, der durch das Erhaltensein der Kniereflexe von der Norm abweicht: es handelt sich um die Arbeiterin Metz Rosina, bei der die Pupille des r. Auges völlig starr auf Lichteinfall war, während die Patellarreflexe beiderseits normal waren.

Rückenmarksbefund. Lendenmark, unteres Drittel vom Brustmark: starke, der Tabes sehr ähnliche Hinterstrangerkrankung.

1. Dorsalsegment. Goll'scher Strang stark degeneriert. Burdach vollkommen frei, mit Ausnahme einer einseitigen, leichten Aufhellung einer Wurzeleintrittszone.

---

1) Léon Ingelrans. Étude clinique des formes anomales du tabes dorsalis. Thèse Paris 1897.

2) Adamkiewicz. Albert. Ueber die Wiederkehr des verschwundenen Kniephänomens. Neurol. Centr. Bl. XVIII. 1899.

3) St. Szumann. Przeglad Jekarski 1900 No. 5. (Jahresber. üb. die Leistungen u. Fortschr. der ges. Medicin 37. Jahrg. II. Bd. 1903).

4) M. Reichardt: Arch. f. Psychiatrie u. Nervenheilkunde 39. 1904.

8. Cervicalsegment. Degener. im ganzen Goll. Schmale Degener. längs des Septum paramedianum in der Zwischenzone.

3. Cervicalsegment. Starke Degener. im Goll. Degener. der Zwischenzone. Starke Degener. der Pyramidenseiten- und Vorderstrangbahnen beiderseits.

„Ein Fall, der als typische lumbale Tabes bezeichnet werden muss. Sehr auffallend sind aber die bis zum Schluss vorhandenen Patellarreflexe, welche der Diagnose auf echte Tabes widersprechen. Doch kann die starke doppelseitige Vorderstrangdegeneration das Auftreten des Westphal'schen Zeichens verhindert haben, ebenso wie von anderer Seite berichtet wird, dass bei Tabes die schon verschwundenen Patellarreflexe wieder zurückkehren, sobald sich irgend eine Seitenstrangdegeneration hinzugesellt."

Eine andere Kategorie von Tabesfällen mit Erhaltensein der Patellarreflexe finden wir ausserdem in der Litteratur — allerdings auch nur sehr spärlich — aufgeführt; es sind dies die Erkrankungen, bei denen die anatomischen Veränderungen gar nicht im unteren Rückenmarksabschnitte beginnen, sondern bei dem der oberste Rückenmarksabschnitt, der Halsteil, befallen wird, sog. Tabes cervicalis.

Bei dieser Form bleibt die Westphal'sche Stelle ganz unversehrt. Typisch für die Tabes cervicalis ist, dass die oberen Extremitäten von den Krankheitserscheinungen früher befallen zu sein pflegen als die unteren.

Der erste, der einen solchen Fall aufgeführt hat, ist S. Weir Mitshell[1]). Zunächst traten in seinem citierten Falle die Tabes-Symptome in den Armen auf, an denen auch die Sehnenphänome geschwunden waren; die Patellarreflexe erschienen gesteigert.

---

1) S. Weir Mitshell. Locomotor ataxia confined in the arms. Med. News. 1888.

Déjérine[1]) fand unter 166 Tabeskranken nur einen, bei dem — wie er meint — das Halsmark zeitlich vor dem Lendenmark erkrankt war, es handelt sich um einen 49 jähr. Arbeiter, der 1883 an Doppeltsehen litt, 84 reissende Schmerzen und Ataxie der Arme hatte, 87 Abducenslähmung, Opticusatrophie und Pupillendifferenz aufwies, dann Ataxie der Arme mit Hyperaesthesie und Aufhebung des Tricepssehnenreflexes hatte, bei dem aber das Kniephänomen sehr schwach und auf den vastus internus beschränkt war.

Anatomischer Befund: im Halsmark Degener. der ganzen Hinterstränge und Hinterhörner, nur ein kleines Dreieck in der Peripherie der Goll'schen Stränge war intakt geblieben. Die Degener. nahm nach unten zu immer mehr ab und war im Lendenmark nur noch äusserst gering. Leichte Veränderungen an den Clarke'schen Säulen.

Martius stellte im Berliner Verein für innere Medizin Präparate vom Rückenmarke eines Tabetikers vor, der zuerst Paraesthesie der Hände hatte, erst Monate nachher auch in den Beinen. Sehnenreflexe waren vorhanden. Mikroskopisch waren im Halsmark die hintersten und innersten Abschnitte des Hinterstranges degeneriert. Die entartete Zone hatte die Form eines Dreiecks mit der Basis nach aussen gerichtet und war von einer Zone nicht entarteten Gewebes umgeben, welcher 2 Degenerationsstreifen folgten. Im Brustmark war nur mediales Feld degeneriert. Die Westphal'sche Zone war frei.

In einem Falle von Finny[2]) entsprach ebenfalls den starken cervicalen Symptomen eine besonders starke Entartung des Halsmarkes.

---

1) Déjérine. Contribution à l'étude de l'ataxie loc. progr. des membres supérieurs. (T. cervical). Arch. de physiolog I. 3. April 1888. Schmidts Jahrbücher Bd. 225 pg. 93.

2) Finny. Case of locomotor ataxy. Lancet 18[illegible]8. Schmidts Jahrbücher Bd. 225.

Von den Fällen angeblicher Tab. cervic., welche in der Arbeit von Maria Vucetic[1]) angeführt sind, gehört nur der eine hierher, da nur bei ihm das Vorhandensein der Patellarreflexe konstatiert ist, es ist dies der

37jähr. Schuhm. J. W. Schmerzen beim Urinieren. Keine Ataxie der Beine. Kein Romberg. Fussklonus fehlt. Pupillen ziemlich weit, reaktionslos.

Später Unsicherheit bei geschlossenen Augen. Lancin. Schmerzen im Kreuz und r. Ischiadicusgegend.

In den Aufzeichnungen von Lenoble[2]) finden wir auch einen Tabesfall beschrieben, dessen Krankheitsherd im Halsmark sitzt und bei dem das Erhaltensein der Patellarreflexe konstatiert werden konnte.

Desgleichen wird uns von Achard und Lévi[3]) ein Fall mit Autopsie mitgeteilt, bei dem die Westphal'sche Zone nur wenig betroffen war und die Erkrankung der Hinterstränge hauptsächlich das Cervicalmark befallen hatte, bei dem mithin trotz zehnjähriger Krankheitsdauer die Kniereflexe ausgelöst werden konnten.

Sodann führt De Buck[4]) einen Fall von Tab cervicalis (mit gesteigertem Kniephänomen und erloschenen Achillesreflexe) an und erwähnt dabei: „von Gehuchten habe als erster diese Krankheitsform beschrieben."

Auch Delprat[5]) beschreibt einige atypische Tabes-

1) Vucetic Maria: Seltnere Formen der Tabes dorsalis. Wien 1893. Dissertat.

2) E. Lenoble: Un cas de tabes supérieurs avec conservation des réflexes. Nouv. Iconographie de la Salpêtrière. IX. 1896.

3) Achard C. et Lévi. Conservation des réflexes rotuliens dans un cas de tabes avec autopsie Gaz. Lbd. XLV. 1898. Dieselben: Conservation des réflexes dansle tabesdors. Un cas avec autopsie. Nouv. Iconogr. de la Salp. XI. Mars et Avril 1898.

4) De Buck. A propos d'un cas de tabes cervical. Belg. med. VI. 1899.

5) Delprat C. C. Eenige Gevallen van atypische tab. dors. Weckblad van het Nederl. Tijdschr. vor. Geneesk No. 51.

fälle, mit Angabe des Sektionsbefundes, die wir auch hier einrechnen möchten:

1) Ein 35jähr. Mann, Ataxie der Beine, erhaltene Sensibilität, Kniephänomene erhalten, kein Fussklonus.

2) 44jähr. Mann, Paraesthesie, Analgesie und Parese der oberen Extremitäten, keine Ataxie. Analgesie in den Beinen, aufgehobene Tastempfindung, starke Ataxie, Kniephänomene erhalten, kein Fussklonus, keine spastischen Symptome. Incontinentia urinae et alvi. Starke Degeneration der Hinterstränge, eines Teiles der Py. S. und Kl. H. S.

3) 55jähr. Mann, Müdigkeit und Schmerzen in den Beinen, Krämpfe der Arme und Parese derselben; dasselbe und Ataxie in den Beinen, Kniephänomene erhalten, Blase und Rectum frei; ziemlich plötzlicher Tod.

Hinterstrangsdegeneration, auch ein Teil der Py. S. und Kl. H. S. degeneriert.

Auch M. Clarke[1]) publiziert einen Fall mit erhaltenen Kniephänomenen, Nystagmus und vorwiegenden Erscheinungen in den oberen Extremitäten.

Endlich finden wir in der Arbeit von Reichardt[2]) zwei Krankengeschichten von Tabes, bei welchen beiden die Sektion die Diagnose Tabes cervic. ergab.

1) Löhr G. Schneider: Ataxie an den Händen, Beine frei, Patellarreflexe normal, später vielleicht gesteigert. Pupillen starr.

Rückenmarksbefund. Lenden- und unteres Brustmark mit leichten tabischen Veränderungen. Clarke'sche Säulen zeigen deutlichen Faserausfall.

Oberes Brustmark: Starke Degener. der Wurzeleintrittszonen und der seitlichen Felder. Clarke'sche Säulen mit starkem Faserausfall. Goll'scher Strang fast intakt.

---

1) M. Clarke. Case of tabes dors. Brain. 53.

2) M. Reichardt. Arch. f. Psych. u. Nervenheilkde. 39. 1904.

Im ventralen Hinterstrangfeld umschriebene knopfförmige Degeneration.

8. Cervicalsegment. Goll'scher Strang fast intakt. Er wird in seiner ganzen Ausdehnung begrenzt von einer schmalen, sich äusserst scharf abhebenden und kaum eine gesunde Faser mehr führenden Degener., die ventral kolbenförmig anschwillt, dorsalwärts in das mässig degenerierte hintere äussere Feld umbiegt. Degener. der Baudelettes externes.

3. Cervicalsegment. Gleiches Verhalten der hier makroskopisch immer noch sichtbaren Degener., die den nunmehr ganz normalen Goll'schen Strang umschliesst und den Septa paramediana lateral anliegt, ventralwärts convergierend und schliesslich, parallel dem Septum medianum bis zur hinteren Commissur reichend. Die Gegend der Zwischenzone ist markiert durch einen schmalen, an gesunden Fasern besonders armen Streifen, der sich neben dem intakten Goll'schen Strang besonders scharf abhebt. Leichte Degener. der Pyramidenseiten- und Vorderstrangbahn durch das ganze Rückenmark hindurch.

2) Sinner, Charlotte. Patellarreflexe gesteigert, später normal, Pupillen lichtstarr.

Rückenmarksbefund. Lendenmark: tabesähnliche Veränderung in der Ausbreitung von Flechsig's mittlerer Wurzelzone, Lissau'scher Randzone u. s. w.

2. Dorsalsegment: Goll'scher Strang leicht und diffus aufgehellt, mit Ausnahme der linsenförmigen medianen Zone am mittleren Drittel des Septum medianum, und zweier lateral-dorsaler Streifen, den hinteren Teilen der Kommafelder entsprechend. Wurzeleintrittszone, seitliche Felder, medialer Teil des hinteren äusseren Feldes mit mässig starken Degener Ventrale Hälfte der Zwischenzone sehr deutlich degeneriert.

Mittleres und oberes Halsmark: Goll'scher Strang diffus aufgehellt. Wurzeleintrittszonen und seitliche Felder

intakt, desgl. die mediane Zone. Zwischenzone auffallend stark degeneriert, die direkt angrenzende Partie des Burdach viel weniger. — Seiten- und Vorderstrangdegeneration durch das ganze Rückenmark.

An unserem Falle ist neben dem Erhaltensein der Patellarreflexe noch bemerkenswert, dass auch die Reflexe an den oberen Extremitäten und die Achillessehnenreflexe vorhanden waren.

Frenkel[1]) befasste sich mit dem Verhalten der Reflexe an der oberen Extremität bei Tabes und fand, dass dieselben konstanter fehlen als diejenigen der unteren Extremität. Von 23 Kranken im präataktischen Stadium behielten 11 ihre Patellarreflexe beiderseits, die Tricepssehnenreflexe hingegen nur 5 mal beiderseits, bei 3 Kranken auf 1 Seite. Im vorgeschritteneren Stadium fehlten die Reflexe der oberen Extremität konstant.

Behrend[2]) untersuchte 29 Fälle von Tabes, nur 2 Mal fand er den Tricepsreflex beiderseits, 2 Mal einerseits erhalten.

Jenö Kollaritis[3]) konstatierte unter 100 Fällen, dass der Tricepssehnenreflex beiderseits in 43 Fällen, einerseits in 10 fehlte und 47 mal vorhanden war.

Was den Achillessehnenreflex betrifft, so war es namentlich Babinski[4]), der die grosse Wichtigkeit dieses Phänomens wiederholt betont hat. Er fand Tabesfälle, in denen der Patellar- und der Achillessehnenreflex beiderseits fehlten, andere in welchen diese an einer Seite un-

1) Frenkel. Mechan. Muskelerregbark. u. Sehnenrefl. b. T. d. Dtsch Zeitschr. f. Nervenheilkde. XVII. 3 u. 4 p. 276. 1900.

2) Behrend. Ref. Schmidt's Jahrbücher Bd. 273.

3) Jenö Kollaritis. Dtsch. Zeitschr. f. Nervenheilkunde XXIII. 1903.

4) Babinski. Gaz. de Hopitaux 1896.

„ Soc. med. des hôp. 21. Okt. 1888.

auslösbar waren, und auch Fälle, in denen er den Ach.-R. der einen und den Pat.-R. der anderen Seite nicht hervorrufen konnte. Diagnostisch wichtig sind aber seine Tabesfälle, in denen der Patellarreflex beiderseits vorgefunden wurde, der Achillessehnenreflex jedoch unauslösbar war; hier konnte der Mangel des Ach.-R. zur Diagnose behilflich sein. B. beobachtete 40 solcher Fälle, bei welchen die Achillessehnenreflexe fehlten und der Pat.-R. erhalten blieb. Förster[1]), Biro[2]) und Strassburger[3]), die Babinski's Resultate nachgeprüft hatten, erhielten ähnliche Ergebnisse.

Sarbó[4]) fand den Patellarreflex fehlend in 89,4 %, den Achillessehnenreflex in 91 % der Fälle,

Jenö Kollaritis[5]) unter 100 Fällen den Achillessehnenreflex beiderseits in 65, einerseits in 5 Fällen fehlend und 30 mal erhalten.

---

1) Förster Ottfried. Zur Symptomatologie der Tab. in präatakt. Stad. u. über den Einfluss der Opticusatrophie auf den Gang der Krankh. Mon. Schr. f. Psych. Neurol. VIII. 1. pag. 1 1900.

2) Biro Max. Ueber Störungen d. Ach.-R. bei Tab. u. Ischias. Dtsch. Zeitschr. f. Nervenheilkde. XIX. 2—4 p. 188. 1901.

3) Strassburger J. Ueber das Fehlen d. A. S. R. u. seine diagnost. Bedeutung. Dtsch. Zeitschr. f. Nervenheilkde. XVII. 3 u. 4 p. 306. 1900.

4) Sarbó D. Art. v. Dtsch. Zeitschr. f. Nervenheilkunde XXIII. 1903.

5) Jenö Kollaritis. Dtsch. Zeitschr. f. Nervenheilkunde XXIII. 1903

## Tabellarische Zusammenstellung aller bisher veröffentlichten Fälle von Tabes dorsalis mit Erhaltensein der Patellarreflexe.

| Name des Autors | Fall | Klinischer Verlauf | Sectionsbefund | Verhalten der Reflexe | Bemerkg. |
|---|---|---|---|---|---|
| 1. Cl. Allbutt | 1 | — | — | Pat. Refl. beiders. | |
| 2. Bannister a) | 42j. Mann | Erkältung. Taubheit und Schwäche d. Beine, Blasen- u. Mastdarmschwäche, Verstopfung. Romberg, Anaesthesie der Beine r. mehr als l. | — | Kniephänomen sehr verstärkt beiders. | |
| b) | 40j. Frau | Früher Ataxie, Neuralgien. Schmerzen u. Oppressionsgefühl im Leib Schwäche im l. Bein, dann auch r. Lähmung der Bauchmuskeln, Sphincteren, Atemmuskeln, dann d. Arme. | | Kniephänomen sehr deutlich beiderseits. | |

| | | | | | |
|---|---|---|---|---|---|
| 3. O. Berger a) | 2 | — | — | Pat. R. beiders. | |
| b) | 4 | — | — | Pat. R. einers. | |
| 4. De Castro | 1 | Ataxie, blitzartige Schmerzen, Blasenschwäche, Anaesthesie. | — | Kniephän. beiders. Augenhintergrund normal. | |
| 5. Dercum | 1 | — | — | Sehnenreflexe erst verschwunden, später Wiedererscheinen. | Hemiplegie |
| 6. Déjérine | 1 | — | — | Pat. R. erst verschwunden, später Wiedererscheinen. | Apoplexie |
| 7. Erb a) | 43 j. Lehrer | Masturbation, Pollution, Strapazen, keine hereditäre Belastung. Lancinierende Schmerzen an Beinen, Blasenschwäche, Parästhesien der Füsse, Gürtelgefühl. Zeitweise Ulnarissentation. Ataxie. Abnahme der Potenz. Analgesie. Romberg. Analgesie u. Ataxie an ob. Extrem. | — | Pat. R. beiderseits deutlich. Tricepsreflex erhalten. | |

| Name des Autors | Fall | Klinischer Verlauf | Sectionsbefund | Verhalten der Reflexe | Bemerkg. |
|---|---|---|---|---|---|
| 7. Erb b) | 1 | — | — | P. R. beiders. erhalten. | |
| 8. Goldflam a) | 34j. Arzt | Schlaganfall mit r. Hemiparese, Sprachstörung etc. | — | P. R. zunächst erloschen, 6 Wochen nach Apoplexie P. R. und Achilles R. positiv auf paretischer Seite l. beide stets negativ. | Apoplexie |
| b) | 1 | — | — | P. R. erst erloschen, später beiderseits lebhaft. | Apoplexie. |
| 9. Gowers a) | | Lancinierende Schmerzen. Das eine Bein anaesthetisch u. schmerzhaft, am andern Bein Sensibilität weng gestört. | kombinierte Hinter- und Seitenstrang-Sclerose. | P. R. einerseits positiv. | |
| b) u. c) | 2 | — | — | P. R. beiderseits positiv. | |

| | | | | |
|---|---|---|---|---|
| 10. Hamilton a) | 59j. Mann | Keine Syphilis, Taubheit der Beine, lancinierende Schmerzen, Gürtelgefühl, Sehschwäche, Epilepsie. | — | Kniephänomen beiderseits sehr lebhaft. |
| | | Anaesthesie der Beine, Sensibilität d. Arme herabgesetzt, doppeltseitige Sehnervenatrophie. | — | P. R. beiderseits deutlich. |
| b) | 57j Mann | Gehstörung, Taubheit der Beine, Gürtelgefühl, lanc. Schmerzen in d. Beinen, Impotenz, starke Ataxie in den Beinen, mässig in d. Händen. Anaesthesie, Blasenschwäche. | | |
| c) | 40j. Mann | Keine Syphilis, Taubheit der Beine, lanc. Schmerzen, Gürtelgefühl, Incont. urinae, Ataxie, Anaesthesie der Beine. | — | Sehnenreflexe erhöht. |
| d) | 59j. Mann | Trinker. Lanc. Schmerzen, Gehstörung, Verstopfung, Rheumatismus. Romberg. Ataxie der Hände u. Füsse. Sensibilität mit Ausnahme des Temperaturgefühls vermindert. Leichte Sehnervenatrophie. | — | P. R. sehr deutlich. |

| Name des Autors | Fall | Klinischer Verlauf | Sectionsbefund | Verhalten der Reflexe | Bemerkg. |
|---|---|---|---|---|---|
| 11. Hirt a) | 1 | Kniephänomen auf einer Seite schon $1^1/_2$ Jahre erloschen. | Degeneration d. Hinterstränge. | P. R einerseits erhalten | |
| b) u. c) | 2 | — | — | P.R. beiders. erhalt. | |
| 12. Hughlings-Jacson und Taylor | 1 | Schlaganfall. | — | P R. zuerst erloschen, 47 Tage nach Schlaganfall r. Wiederkehr, später auch l. | Apoplexie. |
| 13. Ingelrans | 1 | Blindheit. | — | P. R. beiderseits seit Jahren fehlend. Wiederkehr beiders. | |
| 14. Marinesco | 1 | — | — | P. R. erst verschwunden, Wiederauftreten. | Apoplexie. |
| 15. Nonne | 42j. Mann | Einseitige Trägheit der Lichtreaktion an den Pupillen, einseitige, leichte Opticusatrophie | — | P. R. zunächst Fehlen einerseits, später Vorhandensein beiderseits. | |

| | | | | |
|---|---|---|---|---|
| 16. Oppenheim | 31 j. Frau | Abgelaufene Keratitis, parenchymatosa, Iridochorioideitis syph., Lähmung des r. Oculomotorius, Pupillenstarre (iritische Synechien). Lanc. Schmerzen, krampfhafte Hustenanfälle und Schlingbeschwerden. Parese des Gaumensegels u. d. r. Stimmbands, d. r. Cucullaris u. Sternocleido-Mastoid. Brechanfälle, Pulsbeschleunigung, Sensibilitätsstörungen an den Beinen, Harnbeschwerden. Fehlen des Pat. R. — Schmierkur: l. Pupille reagiert wieder auf Licht. Fussklonus. 2. Schmierkur erfolglos, dann spastische Parese u. lebhafte Steigerung der P. R. und des Fussklonus. Exitus an Carcinoma uteri | Erweichungsherd im l. corpus striat., Pachymening. interna chron. et Arachnitis gumm. im Rückenmarkskanal. Die spinale Meningitis am stärksten am untern Brust- u. oberen Lendenteile. Graulich speckiges Gewebe umgab das Mark, umklammerte und durchwuchs die Wurzeln, drang z. T. auch in das Mark ein und hatte im unteren Brustteil den ganzen Querschnitt eingenommen, so dass auf- und absteigende Entartung zustande gekommen war. Im verlängerten Mark waren atroph. d. r. Solitärbündel, d. hint. Vaguskern u. besonders der Glossopharyngeuskern u. die Wurzelfasern, der Abducenskern. Deutlich war auch die Atrophie der Oculomotoriuskerne. | P. R. beiderseits zuerst fehlend, später wieder erscheinend. |

| Name des Autors | Fall | Klinischer Verlauf | Sectionsbefund | Verhalten der Reflexe | Bemerkg. |
|---|---|---|---|---|---|
| 17. Raichline | 1 | — | — | P. R. beiderseits verschwunden, dann Wiederkehr. | Apoplexie. |
| 18. Reichardt | Metz Ros. | Pupillenstarre r. | typische Degeneration der Hinterstränge. | P. R. beiderseits erhalten. | |
| 19. Risien-Russel | 1 | — | — | P. R. beiderseits fehlend, dann Wiederkehr. | Apoplexie. |
| 20. Sawyer | 1 | — | — | P. R. erhalten. | |
| 21. Sternberg | 1 | — | — | P. R. erhalten. | Apoplexie. |
| 22. Szumann a) | 1 | — | — | P. R. r. — P. R. l. verzögert. | |
| b) | 1 | — | — | P. R. beiderseits verzögert | |

| | | | | | |
|---|---|---|---|---|---|
| 23. Wagner a) | Schminke 38 J. | Schmerzen im Schultergelenk. | symetrische Degeneration der Pyramiden-Vorder- u. Seitenstrangbahnen, der Kleinhirn eitenstrangbahnen u. d. Hinterstränge. | P. R. beiderseits zuerst verschwunden, später wieder kehrend. | Apoplexie. |
| b) | Langmann 48 J. | — | — | P. R. beiderseits lebhaft. | |
| 24. Westphal | 46j. Mann | Schlaganfall, linksseitige Lähmung. | — | P. R. zuerst verschwunden, l. Wiederkehr, später auch r. | Apoplexie. |
| 25. Ziehen | 1 | — | — | P. R. beiders. zuerst verschwunden, später Wiederkehr. | Apoplexie. |



## Tabes dorsalis cervicalis.

| | | | | |
|---|---|---|---|---|
| 1. Achard u. Lévi | 1 | 10jähr. Krankheitsdauer | Degener. der Hinterstränge, hauptsächlich des Cervicalmarks. | — |
| 2. De Buck | 1 | — | — | Ach. Reflex erloschen. |

| Name des Autors | Fall | Klinischer Verlauf | Sectionsbefund | Verhalten der Reflexe | Bemerkg. |
|---|---|---|---|---|---|
| 3. Clarke | 1 | Nystagmus. Vorwiegend Erscheinungen in den ob. Extremitäten | — | | |
| 4. Delprat a) | 35j. Mann | Ataxie der Beine, erhaltene Sensibilität, kein Fussklonus, keine deutlichen Erscheinungen seitens des Gehirns. | | | |
| b) | 44j. Mann | Paraesthesie, Analgesie und Parase d. ob. Extremitäten, keine Ataxie. Analgesie an d. Beinen, aufgehobene Tastempfindung, starke Ataxie, kein Fussklonus, keine spatisch. Symptome. Incont. urinae et alvi. | Starke Degener. der Hinterstränge, eines Teiles der Py. S. u. Kl. H. S. | | |

| | | | | |
|---|---|---|---|---|
| 4. Delprat c) | 55j. Mann | Müdigkeit und Schmerzen an den Beinen, Krämpfe der Arme und Parese derselben; dasselbe u. Ataxie in d. Beinen. Blase und Rectum frei. Besserung nach Eisengebrauch und nach allgemeiner Faradisation; ziemlich plötzlicher Tod. | Hinterstrangs-Degener., auch ein Teil der Py. S. u. d. Kl. H. S. degeneriert. | |
| 5. Déjérine | 49j. Mann | Doppeltsehen, reissende Schmerzen u. Ataxie der Beine. Abducenslähmung, Opticusatrophie u. Pupillendifferenz; dann Ataxie der Arme mit Hyperaesthesie. | — Degener. der ganzen Hinterstränge u. Hinterhörner im Halsmark, schwache Degener. im Lendenmark, in d. Burdach'schen Strängen. | P. R. beiderseits sehr schwach u. auf den Vastus internus beschränkt Tricepsreflex aufgehoben. |
| 6. Finny | 1 | Starke cervicale Symptome | Starke Entartung des Halsmarks. | |
| 7. Gehuchten | 1 | — | — | Ach Refl. erloschen. |
| 8. Lenoble | 1 | — | Degener im Halsmark. | |
| 9. Martius | 1 | Paraesthesie der Hände. erst Monate später auch in den Beinen. | Starke Degener. am Halsmark, geringe im Lendenmark, Westphal's Zone frei. | Sehnenrefl. vorhanden. |

| Name des Autors | Fall | Klinischer Verlauf | Sectionsbefund | Verhalten der Reflexe | Bemerkg. |
|---|---|---|---|---|---|
| 10. Mitshel | 1 | Zuerst Tabessymptome in den Armen. | | Sehnenrefl. an den Armen geschwunden. | |
| 11. Reinhardt a) | Löhr, 47 J. | Ataxie an den Händen, nicht an den Beinen. Seit dem 45. Jahr Paralyse. Gang schwerfällig, breitspurig. Incontinenz. Sprachstörung. Beide Pupillen eng, reflektorisch starr. Accumodationsbewegung deutlich. | Lenden- und unterstes Brustmark mit leichten tabischen Veränderungen. Deutlicher Faserausfall in den Clarke'schen Säulen Oberes Brustmark Starke Degener. der Wurzeleintrittszonen und der seitlichen Felder. Starker Faserausfall in den Clarke'schen Säulen. Goll'scher Strang fast intakt. Im ventralen Hinterstrangsfeld eine umschriebene knopfförmige Degener. 8. Cervicalsegment. Goll'scher Strang fast | P. R. beiders. vorhanden, vielleicht sogar gesteigert | |

| | | | | |
|---|---|---|---|---|
| 11. Reinhardt a) | Löhr, 47 J. | | intakt. In seiner ganzen Ausdehnung von einer schmalen Degenerationszone begrenzt. Degener. d. Baudelettes externes. 3. Cervicalsegment. Goll'scher Strang ganz normal, umschlossen von einer schmalen Degenerationszone. Die Gegend der Zwischenzone ist markiert durch einen schmalen, an gesunden Fasern besonders armen Streifen, der sich nahe dem intakten Goll'schen Streifen scharf abhebt. Leichte Degener. der Pyramidenseiten- und Vorderstrangbahnen durch das ganze Rückenmark hindurch | P. R. beiders. vorhanden, vielleicht sogar gesteigert. |
| b) | Sinner, G. 4 J. | Lues nicht festzustellen. In den letzten $1^1/_2$ Jahren manifeste paralytische Geistesstörung. Wiederholte Anfälle. Augenhintergrund normal. Beide Pupillen lichtstarr. | Lendenmark: tabesähnliche Veränderungen in der Ausbreitung von Flechsig's mittlerer Wurzelzone, Lissauer'scher Randzone u. s. w. | P. R. beiders. gesteigert. Dorsalklonus. |

| Name des Autors | Fall | Klinischer Verlauf | Sectionsbefund | Verhalten der Reflexe | Bemerkg. |
|---|---|---|---|---|---|
| 11. Reinhardt b) | Sinner, G, 45 J. | | 2. Dorsalmark: Goll'scher Strang leicht u. diffus aufgehellt, mit Ausnahme dsr linsenförmigen Medianenzone am mittleren Drittel des Septums medianum, u. zweier lateral-dorsaler Streifen, den hinteren Teilen der Kommafelderentsprechend. Wurzeleintrittszone, die seitlichen Felder, der mediale Teil der hinteren äusseren Felder mit mässig starken Degenerationen. Die ventrale Hälfte der Zwischenzone ist sehr deutlich degeneriert. Mittl. u. obere Halsmark: Goll'scherStrang diffus aufgehellt. Wurzeleintritts- | P. R. beiders. gesteigert Dorsalklonus | |

| | | | | |
|---|---|---|---|---|
| 11. Reinhardt b) | Sinner, G., 45 J. | | zonen u. seitliche Felder intakt, desgl. die mediane Zone. Zwischenzone stark degeneriert, die direkt angrenzende Partie des Burdach viel weniger. Seiten- u. Vorderstrangsdegeneration durch das ganze Rückenmark. | P. R. beiders. gesteigert. Dorsalklonus. |
| 12. Vuzetic a) | J. W., Schuhm. | Keine Krafteinbüssung der unteren Extremität, keine Sensibilitätsstörung. Kein Romberg. Atrophie der r. Papille, keine Augenmuskellähmungen, Agrypnie wegen Rückenschmerzen, dann Kopfweh, Schwindel, Strangurie, Obstipation, starke Zuckungen in den Armen, Ischiadicuskrisen, kein Bracht-Romberg. | — | |
| b) | H. S. Knecht | Schmerzen im Rücken- u. r. Ellenbogengelenk, dasselbe geschwellt, fluktuierend, auch die Gelenke zwischen Metacarpus u. Grundphalange geschwellt. Retentio urinae. | — | |

In der vorstehenden Tabelle haben wir 57[1]) Fälle von Tabes dorsalis mit Erhaltensein (resp. Wiederkehr) der Patelarreflexe angeführt.

Bei den 42 Fällen von

**Tabes dorsalis lumbalis**

waren

die P. R. auf beiden Seiten 33 mal,

die P. R. auf einer Seite 9 mal beobachtet.

Der Achillessehnenreflex wurde bei gleichzeitigem Bestehen der Patellarreflexe [ausser in unserem Falle nur noch ein Mal positiv gefunden und zwar von Goldflam, wo 6 Wochen nach einer Apoplexie der P. R. und der Ach. R. auf der paretischen Seite wiederkehrten.

Der Tricepssehnenreflex bei gleichzeitigem Vorhandensein des Kniephänomens findet sich im Erb'schen und unsern Falle.

Eine Apoplexie wurde 12 Mal eruiert und angegeben.

Bei den 15 Fällen der

**Tabes dorsalis cervicalis**

waren die P. R. stets beiderseits erhalten.

Zwei Mal wurde konstatiert, dass die Sehnenreflexe an den Armen geschwunden waren.

Alle in der Litteratur vorgefundenen Fälle von Tabes dorsalis mit Erhaltensein resp. Wiederkehr des Kniephänomens kann man in 2 grosse Gruppen einteilen.

Einmal blieben die Reflexe dadurch bestehen, dass die Erkrankung die Westphal'sche Zone nicht mit ergriff, das sind die Fälle, welche als Tab. cervicalis aufgeführt sind. Dabei sind die P. R. von Anfang an erhalten.

---

1) Den einen Fall von M. Vuzetic haben wir hier nicht in Betracht gezogen.

Bei der anderen Gruppe handelt es sich um gewöhnliche Tabes mit primär erloschenen Sehnenreflexen, die aber sekundär durch Erkrankung der Pyramidenstränge, sei es im Gehirn oder oberen Teil des Rückenmarks wiedergekehrt sind.

Der Fall Wüstner erwies sich nach dem Ergebnis der mikroskopischen Untersuchung als eine

**Tabes cervicalis incipiens**

Die Erscheinungen, die im Leben aufgetreten sind, sprachen schon für eine Degeneration im Halsmark, denn die klinischen Symptome traten zuerst in den Armen auf, in denen sich gleich nach dem Kriege 1870/71 lancinierende Schmerzen bemerkbar machten, ausserdem waren auch die Patellarreflexe von Anfang an erhalten.

Merkwürdig sind in unserem Falle die Erscheinungen an den unteren Extremitäten, die schon über 15 Jahre bestanden, sowie die Blasenschwäche und die Incontinentia alvi, welche 3 Jahre lang vorhanden waren, ohne dass es gelungen ist, mikroskopisch eine Erkrankung im Lumbalmark nachzuweisen.

## Lebenslauf.

Am 15. Juni 1873 wurde ich in Berlin als jüngster Sohn des Kaufmanns Julius Friedländer geboren. Ich besuchte die Vorschule des Kgl. Realgymnasiums zu Berlin, das Kgl. Realgymnasium bis zu Tertia und ging dann zum Gymnasium in Königsberg in der Neumark über, wo ich 1895 mein Abiturium bestand. Ich studierte an den Universitäten Berlin, Strassburg i/E. und Erlangen, wo ich im August 1903 das Staatsexamen absolvierte und im Januar 1904 promovierte und hörte die Vorlesungen der Herren Professoren: Waldeyer, H. Virchow, Fischer, Schulze, Warburg, Hertwig, Fritsch, Munk, R. Krause, Schöler, Martin, Fritz Fischer, Cahn, Gerhardt, Olshausen, v. Bergmann, Penzoldt, Specht, v. Strümpell, Graser, Gessner, Öller, Heim und der Herren Privatdozenten Koblanck, Loewy, Rosin, Manasse.

**Georg Friedländer**
prakt. Arzt.